Lane Medical Library

Aus der Gynäkologischen Abteilung des St. Barbara-Krankenhauses zu Halle
Leitender Arzt: Professor Dr. W. Lindemann

STANFORD UNIVERSITY
APR
11
1939
LIBRARY

Zum Thema der Verbindung der Extrauteringravidität mit Mißbildungen

Inaugural-Dissertation

zur

Erlangung des Grades eines Doktors der Medizin

der

Hohen Medizinischen Fakultät

der

Martin Luther-Universität Halle-Wittenberg

vorgelegt von

Eugen Lelling

aus Ludwigshafen a. Rh.

Halle/Saale

1938

Carl Nieft, Buchdruckerei und Verlag, Bleicherode am Harz

1. Berichterstatter: Prof. Dr. Lindemann

2. Berichterstatter: Prof. Dr. Nürnberger

Tag der mündlichen Prüfung: 17. 12. 1937

Gedruckt mit Genehmigung der Fakultät

Meinen lieben Eltern

in Dankbarkeit gewidmet

Gliederung.

I. Häufigkeit der Extrauteringravidität und der damit verbundenen Mißbildungen des Kindes.

II. 20 Fälle von Extrauteringravidität mit Mißbildungen und Mitteilung eines neuen Falles.

III. Ätiologie der Mißbildungen.

IV. Untersuchung des eigenen Falles.

V. Zusammenfassung.

Eine der folgenschwersten Anomalien, die eine schwangere Frau treffen können, ist zweifellos die Extrauteringravidität, die Entwicklung des kindlichen Lebens außerhalb der Gebärmutter. Naturgemäß hat man schon sehr früh begonnen, sich mit der Ätiologie, Diagnose und besonders mit der Behandlungsweise zu beschäftigen, so daß eine ausgedehnte Literatur heute darüber vorliegt. Aus diesem Grunde soll auf diese Punkte hier nicht eingegangen werden. Besondere Beachtung wird vielmehr den Foeten geschenkt werden, die sich extrauterin entwickelten.

Einige kurze Angaben über die Häufigkeit der Ektopica mit lebendem Kind, die aus statistischen Gründen von Interesse sein dürften, seien mir jedoch an dieser Stelle gestattet. Die Zahlen darüber sind in der Literatur sehr verschieden angegeben. Einmal kommt das daher, daß die Autoren das Entwicklungsalter der Foeten verschieden gewählt haben, dann ist es aber auch die Tatsache, daß die Mitteilungen teils eingehender Aufzeichnung entbehren, teils in manchen bekanntgegebenen Sitzungsberichten gynäkologischer Gesellschaften lediglich ein kurzer, ganz allgemeiner Hinweis auf einen einschlägigen Fall anzutreffen ist, der eine genaue Klassifizierung nicht ermöglicht. Das gilt besonders auch von Mitteilungen, die die äußere Beschaffenheit der Foete, wie z. B. etwaige Mißbildungen, betreffen.

Sittner hat in seiner Reihe alle Foete von mindestens 22 Wochen und älter einbezogen und Dehler unter Berücksichtigung dieser Fälle bis 1923 240 Extrauteringraviditäten bekanntgegeben, bei denen ein fast oder völlig reifes, lebendes Kind entwickelt wurde. Die Amerikaner Hellmann und Simon haben die Zusammenstellung Sittners bis zum Jahre 1933 fortgesetzt, aber nur Schwangerschaften berücksichtigt, wo das Kind mindestens 28 Wochen alt war und geben, fünf ihrer eigenen Beobachtungen mit eingerechnet, 316 Fälle an. v. Giesen kommt bis zu dem gleichen Jahr zu einer Zahl von nur 278 Fällen. In der französischen Literatur hat Arndt 1935 darüber eine Angabe gemacht und kommt auf die Zahl 332. Ausgehend von den statistischen Mitteilungen von Hellmann und Simon habe ich versucht, alle von 1933 bis Ende des Jahres 1936 in der Literatur bekanntgegebenen Fälle von fast oder ganz ausgetragener Extrauteringravidität mit lebendem Kind zusammenzustellen, wobei ich, was das Mindestalter der Früchte betrifft, den beiden amerikanischen Forschern folgte, da sie bisher die größte Anzahl

Fälle gesammelt haben. Bis Ende des Jahres 1936 wurden, soweit mir die Literatur zugänglich war, noch weitere 32 Fälle veröffentlicht. Gleichzeitig kann ich einen weiteren Fall mitteilen, der auf der gynäkologischen Abteilung des St. Barbarakrankenhauses zu Halle, leitender Arzt Professor Dr. Lindemann, beobachtet werden konnte, so daß jetzt im ganzen mit Bestimmtheit 349 Fälle bekannt sein dürften. Die ausführliche Schilderung dieses Falles soll später folgen.

Bei der Durchsicht der Literatur kann immer wieder die Beobachtung gemacht werden, daß im Vordergrund des Interesses meist therapeutische, speziell operative Fragen stehen, während auf die Beschaffenheit der Früchte nur ganz kurz eingegangen wird, zumal die meisten Foete doch mehr oder weniger schnell starben oder schon im Mutterleib abgestorben waren. So kommt es, daß auch heute noch keine bestimmten Angaben über die Häufigkeit und Ätiologie der Mißbildungen bei extrauterin entwickelten Foeten zu finden sind.

Die Zahlen schwanken in der Literatur zwischen 1,3 % und über 50 %. Diese große Spanne führt v. Winckel auf Beobachtungsfehler zurück auf Grund der Tatsachen, daß, je älter die Autoren sind, um so kleiner die Prozentzahl der beobachteten Mißbildungen wird. Daraus ergibt sich die dringende Forderung: Will man jemals genaue Zahlenangaben bekommen, so muß in allen Fällen die Frucht eingehend in dieser Richtung untersucht werden, auch wenn es sich um eine Totgeburt handelt.

An Hand der von den Amerikanern mitgeteilten und von mir ergänzten Statistik, habe ich versucht, sämtliche mir in der deutschen Literatur zugängigen Fälle zusammenzustellen und in einer Tabelle zu vereinen. Diese gibt die gefundenen Werte in übersichtlicher Form wieder.

Es standen mir aus der deutschen Literatur 106 Fälle zur Verfügung, aus denen sich folgendes Bild ergibt:

	Gesamtzahl		Es starben		Am Leben blieben		Tod nicht erwähnt	
	Anzahl	%	Anzahl	%	Anzahl	%	Anzahl	%
der Kinder	106	100	50	47,2	42	39,7	14	13,1
Entwicklung im Fruchtsack	45	42,5	22	20,8	19	18,0	14	13,1
Entwickl. in freier Bauchhöhle	37	34,9	28	26,4	23	21,7	14	13,1
Entwicklungsart unerwähnt	24	22,6					14	13,1
Mißbildungen	32	30,2	17	16,0	13	12,3	14	13,1
ohne Mißbildungen	50	47,2	33	31,2	29	27,4	14	13,1
Mißbildungen unerwähnt	24	22,6					14	13,1

Der Wert von 30,2 % für die gefundenen Mißbildungen erreicht dabei nicht die Zahl, die v. Winckel annimmt. Wenn man jedoch die 22,6 % der Fälle noch berücksichtigt, bei denen keine Angaben über den Foet gemacht sind, so muß doch angenommen werden, daß sich die Zahl der Mißbildungen noch erhöhen würde.

Auffallend hoch ist in dieser Zusammenstellung die Sterblichkeitsziffer, wobei ich alle Kinder, die in den ersten 4 Wochen nach der Geburt starben, berücksichtigt habe. Es sind aber unter den zugrunde gelegten Fällen auch Kinder dabei, die eine extrauterine Entwicklungszeit von 22 Wochen oder nur wenig mehr haben. Diese befinden sich auf einer Entwicklungsstufe, die auch ein Weiterleben eines intrauterin entwickelten, normal gebauten Foeten nicht zuläßt, worauf schon Sittner in seiner Zusammenstellung hingewiesen hat. Andere Todesursachen sind: Asphyxie und zum kleinen Teil auch die bestehenden Deformitäten. Meist ist aber die Ursache des Todes nicht bekannt.

Was nun die Ätiologie der Deformitäten betrifft, so ist diese meist auch nie mit Sicherheit festzustellen. Man nahm früher allgemein an, daß die Mißbildungen ausschließlich auf Raumbeengung in der Tube oder Bauchhöhle, auf Fruchtwassermangel oder auf Abschnürungen von seiten der Amnionstränge oder Darmschlingen beruhten. In der neuesten Zeit, wo man viele Mißbildungen der intrauterin entwickelten Kinder durch Keimschädigung und z. T. auf dem Wege der Vererbung zu erklären gelernt hat, gewinnt die Frage der Ätiologie der extrauterin entstandenen Mißbildungen auch mehr an Bedeutung.

Bevor ich jedoch auf die Ursache der Mißbildungen näher eingehen will, soll im folgenden zuerst ein Teil der gefundenen Fälle aufgeführt werden, bei denen der Foet erhebliche Deformitäten zeigt. Nur ein kleiner Teil weist ganz geringfügige Mißbildungen auf, die man mit einigermaßen Sicherheit auf Raumenge zurückführen kann, zumal sie, wenn das Kind weiterlebte, später meist vollkommen verschwanden. Diese 11 leichten Fälle habe ich deshalb nicht mit aufgeführt:

Fall 1: Med. Annalen Heidelberg, Bd. 8/1842, S. 134.

Nach Aussagen der Pat. besteht die Gravidität in der 34. Woche. In den ersten vier Wochen waren krampfartige Schmerzen im Unterleib, besonders rechts, aufgetreten. Danach blieb nur ein Gefühl der Schwere im Bauch zurück. Die Palpation des Leibes ist sehr schmerzhaft. Man fühlt dabei das Kind in Querlage über dem Beckeneingang. Die kindlichen Bewegungen sind sicht- und fühlbar.

Diagnose: Graviditas extrauterina.

Plötzlich einsetzende starke Schmerzen machten eine sofortige Operation dringend notwendig. Eröffnung des Abdomens bei völligem Bewußtsein der Patientin. Das Kind liegt in der freien Bauchhöhle, wobei das linke Knie und der linke Vorfuß nach innen, die rechte Hand nach außen verdreht sind. Exitus des Kindes 50 Stunden nach der Geburt. Pat. starb 54 Stunden nach der Operation an einer Peritonitis.

Fall 2: Spaeth: Zschr. Gyn. Bd. 16/1889, S. 269.

24 j. II. para. 1. Geburt normal. Anamnese weist auch sonst nichts Besonderes auf.

Pat. kommt wegen starker Leibschmerzen in die Klinik. Befund ergibt eine Extrauteringravidität mens VIII—IX.

Laparotomie: Nach Eröffnung der Bauchhöhle findet man in einer neugebildeten Peritonealhülle das Kind. Es fließt übelriechendes, grünlich-schimmerndes Fruchtwasser ab. Die Nabelschnur geht nach links unten durch eine enge Öffnung in den Fruchtsack hinein, welcher als kindskopfgroßer Tumor die rechte Darmbeinschaufel ausfüllt. Entwicklung des Kindes, welches schwer asphyktisch ist, dann aber zur regelmäßigen Atmung kommt. Gewicht 2100 g, Größe 64 cm. Es zeigt partielle, linksseitige Schädelimpressionen und Facialisparese, außerdem varoequinus-Füße infolge der Raumbeschränkung. Exitus des Kindes 24 Stunden nach der Geburt.

Fall 3: Spörlin: Zbl. Gyn. Jg. 1897, S. 1265.

VII. para. Frühere Geburten normal. Diagnose wird auf Extrauteringravidität gestellt.

Laparotomie: Nach Durchtrennung des Bauchfelles kommt man auf den Fruchtsack, der allenthalben innig mit der Bauchwand verwachsen ist. Nur am oberen Rand des Schnittes werden einige Darmschlingen sichtbar, die unter sich und mit dem Fruchtsack verwachsen sind. Eröffnung des Fruchtsackes. Kind liegt in Schädellage mit dem Rücken nach links darin. Es wird ein 1200 g schweres Mädchen entwickelt von 37 cm Länge. Der Schädel zeigt mehrere tiefe Eindrücke, und zwar einen auf der linken Seite, etwas nach vorn unten vom Ohr und einen auf der re. Seite am Schläfenbein. Da auch die untere Hälfte des Schädels verschoben ist, hat dieser eine eigentümlich verbildete Form. Bei Mundschluß bleibt ein breiter Spalt offen. Die Füße zeigen eine leichte Klumpfußstellung. Tod des Kindes nach zwei Tagen.

Fall 4: Jurinka: Zbl. Gyn. Jg. 1898, S. 333.

36 jährige III. para. Frühere Geburten normal. Menses haben seit 5 Monaten ausgesetzt. Pat. wird wegen Anschwellung des Leibes und heftigen, anfallsweise auftretenden Schmerzen von stoßendem Charakter in die Klinik aufgenommen.

Laparotomie wegen Extrauteringravidität. In der linken Hälfte der Bauchhöhle befindet sich der bis in den Douglas reichende Fruchtsack, welcher nach oben und rechts mit Darmschlingen, nach links mit der Flexura coli lienalis verklebt ist. Beim Versuch, die Darmschlingen zu lösen, reißt der Fruchtsack und nur wenig Fruchtwasser entleert sich. Der Foet, der in eine der ersten Beckenendlage entsprechenden Lage war, wird rasch entwickelt und abgenabelt.

Die Frucht war anfangs blau und asphyktisch, wurde aber binnen kurzem durch Lufteinblasung und Hautreize wieder belebt und schrie dann kräftig. Das nicht vollreife Mädchen wiegt 2250 g und hat eine Größe von 45 cm. Der Schädel ist stark nach rechts gebeugt, so daß die rechte Hälfte des Unterkiefers innig der Brust angepreßt liegt. Er läßt sich aufrichten, kehrt aber bald wieder in seine Beugestellung zurück. Das Gesicht ist stark nach links verschoben; außerdem ist die rechte Unterkieferhälfte infolge des Druckes kleiner und flacher als die linke und die Gegend des rechten

Kiefergelenkes deutlich vertieft, so daß man am Kopf, wenn man ihn von der Schulter entfernt, die Grube sehen kann, die die angepreßte Schulter gebildet hat.

Das Kind zeigt außerdem noch nervöse Störungen. Die rechte Lidspalte ist enger und das Lid faltenreicher als links. Der linke Mundwinkel steht tiefer und die Nasolabialfalte ist flacher. Beide werden bei Bewegung besser innerviert als rechts, wo diese Partien fast unbeweglich in Kontrakturstellung verharren.

Der re. Arm wird bei einer Beweglichkeit des Ellenbogengelenkes von fast 90° an den Körper adduziert gehalten, die re. Hand ist ulnarflektiert. Die Finger stehen in Faustst ellung und der Daumen befindet sich in starker Oppositions- und Flektionskontraktur. Spontan erfolgen nur ganz geringe Exkursionen des III., IV. und V. Fingers unter Beibehaltung der Palmarflektionsstellung. Die linke Hand zeigt keinerlei nennenswerte Abnormitäten.

Spontane Bewegungen der unteren Extremitäten sind links besser als rechts. Beide Füße stehen in Klumpfußstellung, die rechts stark, links gering ist; auch stehen die rechten Zehen dauernd in Krallenstellung. Druckschwielen sind nicht nachweisbar.

Die Muskulatur der rechten Körperhälfte ist rigid, besonders die der rechten Extremität. Teilweise besteht eine spastische Kontraktur. Auffällige Atrophien und fibrilläre Zuckungen sind nicht nachweisbar. Patellarsehnenreflex bds. gesteigert, re. vielleicht etwas stärker. Das Herabdrücken der Patella ruft bds. Klonus hervor. Alle übrigen Reflexe erscheinen intakt. Spontanbewegungen werden links entschieden öfters ausgeführt als re.

Fall 5: Czysewicz, jun.: Zbl. Gyn. Jg. 1904, S. 97.

IV. para. Frühere Geburten normal. Jetzige Schwangerschaft mens VII—VIII. Während der ganzen Zeit bestanden Kreuzschmerzen und Obstipation.

Laparotomie wegen Extrauteringravidität: Rechts vorn, fest an die Bauchdecken angepreßt, liegt der seiner Größe nach dem II. Schwangerschaftsmonat entsprechende Uterus. Hinter diesem, mit seiner Rückwand verwachsen und den ganzen unteren Teil der Bauchhöhle ausfüllend, wird ein prall gespannter, weißlich durchschimmernder Tumor sichtbar. Ringsherum starke Verwachsungen mit dem Darm, Omentum, Uterus und Peritoneum. Eröffnung des Fruchtsackes, wobei meconiumhaltiges Fruchtwasser abfließt. Entwicklung eines leicht asphyktischen Mädchens von 2700 g Gewicht und 46 cm Länge. Der Schädel zeigt, daß das Os frontale und occipitale typisch unter beide ossa parietale eingedrückt sind, was auf Druck des kleinen Beckens, wo der Kopf dauernd fixiert war, zurückzuführen ist. Rechts besteht eine leichte Facialisparese. Der linke Fuß steht in Klumpfußstellung. Das Kind blieb am Leben.

Fall 6: Hornemann: Zbl. Jg. 1908, S. 668.

II. para. Erster Partus normal verlaufen. Jetziger Verlauf der Schwangerschaft bis auf öfters auftretende Schmerzen im Leib normal. Diagnose: Extrauteringravidität mens VIII—IX.

Laparotomie: Nach Eröffnung des Peritoneums entleert sich eine große Menge klare Flüssigkeit, welches schnell blutig wird. Das Kind liegt in der linken Seite der Bauchhöhle völlig umschlossen von Darmteilen und Omentum. Die zum Teil zusammengewachsenen Därme bilden mit dem faustgroßen Uterus unten links eine abgegrenzte Höhle, in der der Steiß des Kindes liegt.

Entwicklung eines lebenden, aber etwas asphyktischen weiblichen Kindes. Gewicht 3500 g, Größe 48 cm. Der Kopf ist etwas deformiert, indem der Frontteil erhöht, der Nackenteil flachgedrückt ist. Das Kniegelenk der re. unteren Extremität ist in rechtwinkliger Kontraktur fixiert, und der Fuß zeigt einen schweren pes varus. Links ist ein pes valgo-calcaneus vorhanden. Das Kind stirbt 48 Std. nach der Geburt.

Fall 7: Landau: Berl. klin. Wschr. Bd. 43, Jg. 1906 S. 1061.

39 jährige V. para. Die Geburten waren immer normal verlaufen. 6 Jahre vor der jetzt bestehenden Schwangerschaft war li. eine Ovarialgeschwulst entfernt worden. Die Heilung war damals nicht primär erfolgt.

In letzter Zeit hatte Pat. oft blutigen Ausfluß aus der Scheide und starke Schmerzen im Leib. Es handelt sich um eine Extrauteringravidität. Durch Laparotomie wird ein Mädchen von 1300 g Gewicht und 38 cm Größe entwickelt, das einen Schiefhals li. hat. Mutter und Kind wurden in gutem Allgemeinbefinden entlassen.

Fall 8: Beckmann: Mschr. Geb. Jg. 1914, S. 187.

30 jährige VI. para. Frühere Geburten immer normal. Pat. hatte während der jetzigen Schwangerschaft öfters starke Schmerzen im Leib. Es wird die Diagnose auf Extrauteringravidität gestellt.

Laparotomie: Das Kind liegt unmittelbar unter dem Netz, und zwar der Kopf in der li. Lumbal-Gegend, die Füße in der re. Lebergegend. Entwicklung und Abnabelung eines 48 cm langen Mädchens von 2550 g Gewicht.

Der re. Fuß zeigt eine leichte Equinovarusstellung. Der Maleolus externus und das vordere Ende des Talus ragen hervor. In beiden Ellenbogengelenken bestehen Beugekontrakturen, re. stärker als li. An der Beugefläche der Ellenbogengelenke sieht man eingezogene Hautfalten. Die re. Hand weicht bei freier Bewegung etwas nach ulnar ab. Im mittleren Drittel, an der Außenfläche des re. Oberarmes, sieht man eine narbige Veränderung der Haut, die an dieser Stelle weniger verschieblich ist, gewissermaßen mit den unter ihr liegenden Teilen verbacken ist und in der Mitte eine von einer Kruste bedeckten und etwas eingezogenen Fistelöffnung besteht. Der Humerus ist nicht verdickt. Das li. Scheitel- und Stirnbein sind im Vergleich zu dem analogen Knochen re. abgeplattet. Die Mißbildungen muß man sich durch Fruchtwasser- und Raummangel entstanden denken.

Fall 9: Mariantschik: Mschr. Geb. Jg. 1914, S. 40.

48 jährige IV. para. Immer schwere Geburten gehabt.

Laparotomie wegen Extrauteringravidität: Aus dem geplatzten Fruchtsack entleert sich eine blutige Flüssigkeit. Entwicklung einer lebenden weiblichen Frucht. Gewicht: 1950 g, Länge 36 cm. Am re. Fuß besteht ein genu valgum und pes varus. Das Kind stirbt 8½ Std. post partum.

Fall 10: O. Hoehne: Zbl. Gyn. Jg. 1923, S. 145.

I. para. Früher ein Abortus mens III. Während der jetzigen Schwangerschaft etwas Leibschmerzen.

Diagnose: Extrauteringravidität mens VI—VII.

Laparotomie: Längsschnitt. Netz breit adhärent an dem re. von der Medianlinie gelegen, bis über den Nabel hinaus nach oben reichende Fruchtsack,

an dessen unteren Ende oberhalb der Symphyse deutlich dunkel blaurot aussehendes Placentagewebe erkennbar ist. Weiter nach unten li. von der Placenta liegt der hypertrophische, weiche Uterus mit dem Isthmus der re. Tube, der unmittelbar in den Fruchtsack übergeht. Es handelt sich um eine Tubargravidität re. Aus einem größeren Riß des Fruchtsackes tritt die Frucht hervor, während kein Fruchtwasser herausquillt. Der weibliche Foet lebt, bewegt sich, ist aber infolge der Zwangslage mannigfach verunstaltet. Das Kind ist zu einer annähernd kugeligen Gesamtmasse stark zusammengepreßt. Der Kopf ist derart auf die li. Schulter herabgedrückt, daß das li. Stirnbein gegen das li. Knie stößt. Er weist dadurch eine starke Asymmetrie auf. Beide Hände sind flachgedrückt und befinden sich in athetotischer Haltung; sie sind bei gebeugten Armen fest gegen den Thorax gepreßt. Der Thorax ist normal, jedoch läßt die Wirbelsäule außer der starken Abknickung ihres Halsabschnittes nach li. und einer extremen kyphotischer Gesamtkrümmung eine li. konvexe Skoliose im Bereich der unteren Brustwirbel erkennen. Beide Beine sind maximal flektiert, zur Seite gedrückt und beide Füße zu Klumpfüßen verunstaltet. Bei der Kreuzung beider Unterschenkel ist infolge der Pressung des re. Malleolus externus eine Druckrinne entstanden.

Es handelt sich in diesem Falle um eine Eiansiedlung im medianen Teil der Ampulle, bzw. im mittleren Drittel der re. Tube, und zwar in der unteren Wand, die aber bei der Placentation nicht durchbrochen wurde. In der weiteren Entwicklung des Eies wurde die obere Wand enorm gedehnt. Die Tube usurierte und der geschlossene Eisack schob sich ohne Blutung immer mehr in die freie Bauchhöhle vor. In dem wasserleeren Eisack blieb die Frucht zwar bis zur Operation in der zweiten Hälfte des VII. Monats, trug aber infolge Raummangels zahlreiche Deformitäten davon.

Fall 11: Ders.

I. para. Man findet eine ruptuierte Tubenschwangerschaft mens VII. Entwicklung einer 30 cm langen weiblichen Frucht aus dem wasserleeren Fruchtsack. Beide Füße sind durch Raumbeengung zu ausgesprochenen pedes valgi verformt. Entsprechend der Berührungsstellen der übereinandergeschlagenen Unterschenkel findet man tiefe Eindrücke. Der Kopf ist im ganzen seitlich flach gedrückt und besonders von rechts her komprimiert.

Fall 12: Runge: Zschr. Gyn. Bd. 85/1923, S. 172.

28 jährige I. para. Stark kachektisch, bis zum Skelett abgemagert. Letzte Menses vor 9 Monaten. Im IV. Monat der Schwangerschaft bestand längere Zeit hindurch grünlich-galliges Erbrechen. Dann trat wieder Besserung ein, bis Pat. in den letzten 6 Wochen stark abmagerte und der Stuhlgang sowie die Blähungen stark stockten.

Bei der Aufnahme ist der Leib stark aufgetrieben, und bei Palpation fühlt man unter den dünnen Bauchdecken sehr deutlich kleine Kindsteile. Außerdem ist die Bewegung der kleinen Teile deutlich sichtbar. Der Kopf ist li. tastbar und die Herztöne in der Mittellinie zu hören.

Nach der inneren Untersuchung wird die Diagnose Querlage am Ende der Schwangerschaft, Extrauteringravidität?, gestellt.

Operation: Entwicklung und Abnabelung der in Querlage in der Bauchhöhle liegenden Frucht. Nach ihrer Entfernung findet man etwa 150 ccm einer trüben, bräunlichen Flüssigkeit in der Bauchhöhle. Die Placenta liegt mit ihrer foetalen Seite vor. Ein eigentlicher Fruchtsack kann nicht gefunden

werden. Zum großen Teil saß die Placenta dem Fundus uteri auf und erstreckte sich von da aus auf die Adnexgegend und nach oben auf die Darmschlingen. Der Uterus hat die Größe entsprechend einer Gravidität von mens IV.

Die lebende weibliche Frucht ist 56 cm lang und hat ein Gewicht von 3700 g. Sie weist einige beachtenswerte Anomalien auf: Der kindliche Kopf ist abnorm von der Seite zusammengedrückt, und an der unteren Extremität re. besteht ein Klumpfuß. Die Deformitäten können durch das Fehlen von Fruchtwasser erklärt werden.

Fall 13: Micholitsch: Zbl. Gyn. Bd. 51/1927, S. 2614.

40 jährige I. para. Während der Schwangerschaft traten ab und zu Schmerzen auf, die jedoch erträglich waren. Blutungen haben nie bestanden, Kindsbewegungen wurden normal empfunden. Pat., die 4 Wochen vor der jetzigen Aufnahme schon einmal untersucht worden war, ohne daß dabei die Diagnose auf eine Extrauteringravidität gestellt werden konnte, kommt jetzt erneut, da der errechnete Geburtstermin bereits überschritten ist, ohne daß Wehen eingetreten sind. Um das Leben des Kindes nicht weiterhin zu gefährden und da es sich um ein allgemein verengtes, plattrachitisches Becken handelt und man mit einem ungewöhnlichen Verlauf der Geburt rechnen muß, wird zur Operation geraten.

Laparotomie: Darm und Netz sind mit der vorderen Bauchwand verwachsen. Nach Lösung der Verwachsungen erkennt man an seiner weißglänzenden Oberfläche einen Ovarialtumor, durch dessen Wand man kleine Teile eines Kindes tastet. Jetzt erst wird die Diagnose „Extrauteringravidität" gestellt. Nach Eröffnung des Fruchtsackes entleert sich eine geringe Menge von schmutzigem Fruchtwasser. Entwicklung eines lebenden Mädchens, das alsbald kräftig schreit.

Das Kind wiegt 3250 g und ist 50 cm groß. Es zeigt mehrfache Deformitäten am Körper. Die re. Halsmuskulatur ist spastisch kontrahiert. Dadurch wird der Kopf, der einen in der Längsrichtung verschobenen Eindruck macht, nach der re. Schulter gezogen. Die re. Unterkieferpartie ist schwächer entwickelt. In der re. Schläfengegend zeigt sich eine Impression. Der li. Arm wird im Ellenbogengelenk spitzwinklig gebeugt gehalten. Passiv kann das Gelenk bewegt werden. Die li. Hand steht in Plantarflexion. Beiderseits besteht ein Klumpfuß. Beide Füße sind so ineinander verhakt, daß auch der untere Teil des li. Unterschenkels nach einwärts gebogen ist.

Mutter und Kind können in gutem Allgemeinzustand entlassen werden.

Fall 14: Gullichsen: R. Finska Läk. sällsk., Hdl. 71, Jg. 1929, S. 800.

34 jährige III. para. Frühere Geburten normal. Am Ende der jetzigen Schwangerschaft traten starke Schmerzen auf, die wehenartigen Charakter annahmen. Der kindliche Kopf wird unterhalb des li. Rippenbogens gefühlt, der Steiß in der re. Fossa iliaca.

Laparotomie: Entwicklung eines frei in der Bauchhöhle liegenden, lebenden Kindes von 3350 g Gewicht. Es ist stark asphyktisch und stirbt ½ Stunde nach der Geburt. Am li. Fuß besteht ein Klumpfuß.

Fall 15: Mariantschik: Mschr. Geb. Bd. 90/1932, S. 320.

48 jährige IV. para. Die früheren Geburten waren normal verlaufen. Pat. war immer gesund. Erst seit mehreren Monaten fühlt sich Pat. krank und ist schon längere Zeit wegen ihrer heftigen Schmerzen im Leib in

stationärer Behandlung. Es wurde ein Tumor im Leib festgestellt. Die Abderhalden'sche Reaktion ist neg.

Nach längerer Behandlungsdauer entschließt man sich zur Operation wegen Verdacht auf eine proliferierende, rasch wachsende, vielkammerige Cyste des re. Ovars.

Das Bauchfell ist mit dem Tumor verwachsen. Nach stumpfer Lösung hat man eine blaurote Geschwulst mit flüssigem Inhalt vor sich. Nach Platzen des Tumors fließt eine blutige Flüssigkeit ab und zugleich erscheint ein kindlicher Kopf im Spalt. Entwicklung eines Mädchens von 950 g Gewicht. Die Größe beträgt 46 cm. Am re. Fuß besteht ein Genu valgum und Pes varus. Das Kind stirbt nach 8½ Stunden. Es handelt sich um eine Extrauteringravidität mens VIII. Die Menses waren nie ausgeblieben.

Fall 16: O'Neill and Crawford: Journ. of the Americ. med. Assoc. Bd. 80, Nr. 13, Jg. 1923, S. 913.

39 jährige I. para. Wegen drohender Eklampsie wird ein Kaiserschnitt gemacht. Bei der Operation wird die Diagnose „Extrauteringravidität" gestellt und ein lebendes Kind von 2800 g Gewicht entwickelt.

Der Schädel weist leichte Deformitäten auf. Außerdem bestehen aber ein Pes calcaneo-valgus re., eine Dislokation der re. Hüfte, ein pathologischer Knochenprozeß am Knie und ein Pes equino-varus li. Die Placenta saß an der Hinterfläche des Lig. latum li., auf dem Peritoneum und dem Sigmoideum.

Fall 17: Szenteh, István: Oro Hetit, 1934, S. 589. ref.: Ber. Gyn. 27/1934, S. 718.

30 jährige II. para. Größe des Uterus ungefähr mens VIII entsprechend. Das Röntgenbild zeigt einen Foet in Querlage.

Diagnose: Extrauteringravidität.

Durch Laparotomie wird ein reifes Kind entwickelt. Das Gewicht beträgt 2800 g. Das Kind lebt, ist aber schwer verunstaltet. Die Placenta sitzt am Peritoneum, am Dickdarm und Mesenterium. Vier Tage nach der Geburt erfolgte der Exitus des Kindes.

Fall 18: Varschavsky, F. A. et E. K. Elenevskgja: Gynéc et Obstetr. 31, Jg. 1935, S. 146. Ref. Ber. Gyn. 29/1934, S. 555.

Pat. war zwei Monate nach der letzten Regel mit heftigen Schmerzen im Unterleib erkrankt, fühlte sich dann aber weiter schwanger und spürte vom V.—X. Monat Kindsbewegungen. Diese hörten dann aber plötzlich auf und der Umfang des Leibes nahm ab. Es wird bei faustgroßem Uterus eine ausgetragene Schwangerschaft diagnostiziert. Bei der Operation wird ein 3100 g schweres und 52 cm langes Kind lebend aus der freien Bauchhöhle entwickelt. Beiderseits besteht Klumpfuß und Deformität des re. Schläfenbeins. Außerdem fand man in einer mandaringroßen Geschwulst der li. Tube einen versteinerten Foet. Der Zeitpunkt dieser Gravidität ließ sich nicht ermitteln.

Fall 19: Piccioli, Filippo: Fol. Gynéc (Genova). 32 Jg. 1935 S. 487. Ref. Ber. Gynäk Bd. 31/1936, S. 639.

Im II. Monat der Schwangerschaft traten Übelkeit, Kopfschmerzen, leichte Blutungen und Schmerzen im re. unteren Quadranten des Abdomens auf. Nach leichter Besserung bestanden späterhin wieder Schmerzen in der

re. Fossa iliaca. Im V. Monat spürte Pat. Kindsbewegungen. Gegen Ende der Schwangerschaft muß Pat. wegen starker Abmagerung in die Klinik eingewiesen werden. Es wird die Diagnose einer Extrauteringravidität gestellt.

Laparotomie: Man stößt auf Eingeweideschlingen, die an der Fruchtblase angewachsen sind. Diese reißt und es entleert sich Fruchtwasser, das stark durch Meconium gefärbt ist. Entwicklung eines 2750 g schweren und 48 cm langen Mädchens, das bald nach der Geburt stirbt.

Der kindliche Schädel zeigt eine Impression des li. Os frontale und temporale infolge der Kompression durch das Promontorium. Außerdem besteht eine starke Krümmung der Wirbelsäule infolge der durch die Lage aufgezwungenen Flexionshaltung. Auch die Gelenke der unteren Extremitäten sind z. T. deformiert. Die inneren Organe wurden bei der Obduktion als normal festgestellt.

Fall 20: Zarfl: Zschr. Kinderheilk. Bd. 57/1935, S. 505 ff.

40 jährige II. para. Erste Geburt war normal.

Während der jetzigen Schwangerschaft traten öfters Erbrechen und Unwohlsein auf. Die Pat. war immer müde und hatte kräftige Schmerzen im re. Unterbauch. Trotz dauernder ärztlicher Kontrolle wurde eine Extragravidität nicht festgestellt. Eines Tages bricht Pat. plötzlich zusammen und wird in die geburtshilfliche Klinik gebracht. Bei der sofort vorgenommenen Operation wird das Vorliegen einer Eileiterschwangerschaft mit eben geborstenem Fruchtsack und lebendem Kind festgestellt.

Dieses liegt mit dem Schädel im Douglas. Es wiegt 2030 g und ist 42 cm groß. An ihm fallen besonders eine hochgradige Verunstaltung des Kopfes, eine Verkrümmung der Wirbelsäule und eine Verkürzung des re. Beines auf. Daneben sieht man noch Druckatrophien der Haut, die sich in verschiedener Größe über beide Kniescheiben und in der Gegend beider Fußknöchel vorfinden.

Eine Röntgenaufnahme zeigt eine kongenitale Hüftgelenksluxation mit beginnender Pfannenbildung am Außenrande des Darmbeines und Hochstand des Trochanter um ungefähr 1 cm.

Am 7. Tage wird das Kind im Universitäts-Ambulatorium der Wiener Orthopädischen Klinik untersucht und folgender Befund erhoben: Re. konvexe Totalskoliose mit deutlichem Rippenbuckel im Bereich der oberen Brustwirbelsäule und rechtsseitige Hüftluxation. Im Röntgenbild sieht man im Bereich der mittleren Brustwirbelsäule re. deutliche Schaltwirbel, li. ist in gleicher Höhe eine mißbildete auffallend kleine Rippe zu finden.

Die Mißbildungen des Kopfes sind folgende: Der Schädel ist im ganzen asymmetrisch. Seine beiden Hälften erscheinen gegeneinander verschoben, so daß die rechte weiter nach rückwärts reicht und etwas tiefer steht als die linke. Die linke Ohrmuschel steht etwas höher und mehr nach vorn, als es rechts der Fall ist. Ebenso ist die li. Augenachse etwas höher als die rechte, im gleichen Sinne weicht auch die Kieferebene von der Horizontalebene ab.

Weiterhin können einige Regelwidrigkeiten der Weichteile festgestellt werden. Auf beiden Augäpfeln befindet sich je eine kleine gelblich-weiße, flachrunde Geschwulst von 5 mm großem Durchmesser, die unverschieblich über dem Hornhautrand sitzt und einerseits auf die Hornhaut, anderseits auf die Bindehaut übergreift. Es handelt sich um Dermoidgeschwülste. Diese sind immer angeboren und befinden sich häufig zusammen mit anderen

angeborenen Anomalien, namentlich mit Auricularanhängen. Auch diese sind bei dem Kind vorhanden. Man sieht eine Gruppe verschieden großer und verschieden gestalteter Hautläppchen vor dem re. und ein kleines Höckerchen vor dem li. Ohr.

Das Kind wurde zwei Jahre lang beobachtet und gedieh im allgemeinen sehr gut. Die Mutter war schon während der Operation an der hochgradigen Blutung ad exitum gekommen.

Diesen letzten Fall habe ich darum so eingehend geschildert, weil er später bei den Ausführungen über die Ätiologie der Deformitäten nochmals besonders berücksichtigt werden muß.

Nach diesen Fällen aus der Fachliteratur soll im folgenden der selbst beobachtete Fall mitgeteilt werden:

Krbl. J.-Nr. 361, Jg. 1936.

Die 30jährige Ehefrau K. M., III. para, wird am 12. III. 1936 in den späten Nachmittagsstunden in sehr moribundem Allgemeinzustand auf die Gynäkologische Station des St. Barbara-Krankenhauses zu Halle eingewiesen.

Die Familien- und eigene Anamnese bietet nichts Besonderes. Soweit man von der sehr schwachen Patientin noch Auskunft erhält, war sie immer gesund und auch die beiden vorausgegangenen Schwangerschaften und Geburten sind normal verlaufen.

Seit gestern Vormittag bestehen Schmerzen im gesamten Bauch, besonders aber im Unterbauch. Patientin schob diese Beschwerden auf ihre VII Monate alte Gravidität. Die Schmerzen ließen dann auch wieder etwas nach, und Patientin konnte noch heute Morgen, nach Angaben des Ehemannes, ihre häuslichen Arbeiten, wenn auch mühevoll, verrichten. Heute Mittag wurde dann Patientin in bewußtlosem Zustand von Hausbewohnern aufgefunden. Die sofort benachrichtigte Hebamme erkannte den desolaten Zustand an der starken Blässe, dem verschwindend kleinen Puls, den Anfällen (wahrscheinlich Angstanfälle infolge der hochgradigen Anämie) und holte den Arzt, der sie unter der Vermutungsdiagnose einer Eklampsie unverzüglich ins Krankenhaus überwies.

Später erfuhr man noch vom Ehemann, daß seine Frau schon mehrere Wochen lang öfters starke, ziehende Schmerzen im Rücken gehabt hat, so daß sie sich oft nur mühsam umherschleppte. Trotz dauerndem dringenden Zureden, deshalb einen Arzt aufzusuchen, lehnte Patientin hartnäckig jede Hilfe ab.

Befund: Vollkommen anämische Frau, fahlgelbe Blässe. Puls infolge der Anämie kollabiert, nicht mehr palpabel. Agra blau, zyanotisch, kalt. Körperhaut kalt, feucht. Infolge der hochgradigen Anämie sind laute systolische und diastolische Herzgeräusche zu hören. Abdomen mäßig gespannt. Fluktuation kann mit Sicherheit nicht festgestellt werden.

Uterus verdickt, etwas überfaustgroß, dahinter ein Tumor palpabel.

Douglaspunktion ergibt kein Sanguis, trotzdem steht die Diagnose einer inneren Verblutung, wahrscheinlich infolge Tubaraborts, fest.

Sofortige Operation: Medianschnitt zwischen Nabel und Symphyse. Durch das Peritoneum schimmert Blut. Eröffnung der Bauchhöhle, die prall mit dunklem, teils geronnenem Blut gefüllt ist. Es läßt sich aus der Bauchhöhle ein großer Tumor verwälzen, der in seiner papierdünnen Hülle ein unreifes, Mens VII entsprechendes, weibliches Kind enthält, das nach sofortiger Entwicklung noch einmal eine schnappende Mundbewegung macht,

durch Wiederbelebungsversuche jedoch nicht mehr zu erwecken ist. Der Tumor wird an seinem Stiel von der wahrscheinlich schon früher auseinander gedrängten graviden Tube gebildet. Aus dem Lumen ragen die kind- und placentaenthaltenden Eihäute hervor, die überall mit Netz und fibrinösen Ausschwitzungen bedeckt sind. Lösung der Netzadhäsionen und Abtragung der die Placenta enthaltenden Häute, an dem von der Tube gebildeten Stiel. Die Blutung steht. Typische Versorgung des Stieles. Bauchverschluß.

Bis zum Peritonealschluß war noch eine minimale Herzaktion an der Thoraxwand palpabel, die nunmehr auch noch schwindet. Trotz intrakardialer Adrenalingaben ist bei der moribunden Frau der Exitus letalis nicht aufzuhalten.

Am Präparat erwies sich ein etwa fünfmarkstückgroßer Bezirk der Placenta, der an der graviden Tube inserierte, als die Ernährungsstelle, während der übrige an den Eihäuten befestigte Teil der faustgroßen Placenta zwar Cotyledonen aufwies, zu denen innerhalb der Eihäute auch Gefäße verliefen, die jedoch keine innigeren Verbindungen eingegangen waren. Die Rupturstelle saß etwa zentral in der Eihaut, die die Placenta überspannte. Es hatte eine Blutung aus einem rupturierten Gefäß und aus der Placenta bestanden.

Der Foet hat eine Länge von 38 cm. Bis auf die unteren Extremitäten war er normal entwickelt. Die unteren Extremitäten sind ineinander verhakt, wie das deutlich Abb. 1 zeigt. Außerdem besteht rechts ein Klumpfuß. Die beiden letzten Zehen des linken Fußes sind nach oben geschlagen. Sonst sind keine Mißbildungen beobachtet worden. Vgl. dazu Abb. 2.

Abb. 1.

Abb. 2.

Diese Fälle zeigen deutlich, welche Mißbildungen man besonders am Foeten, die sich extrauterin entwickelten, beobachten kann: Starke

Verbildungen des Kopfes (Verschiebung, Abplattung, Kompression, partielle Eindrücke und Frakturen), Klumphand, Klumpfuß, pes valgus, Genu varum und valgum und kyphoskoliotische Veränderungen der Wirbelsäule.

Was die Häufigkeit der befallenen Körperabschnitte betrifft, so muß die Beobachtung gemacht werden, daß die beiden Pole vorwiegend befallen sind. Dabei steht der Kopf wieder nach Angaben von v. Winckel mit ¾ aller Fälle an ersten Stelle. Die unteren Extremitäten und das Becken folgen dann mit 50 %, während Mißbildungen an den oberen Extremitäten in ungefähr 40 % der Fälle beobachtet werden konnten, was auf die etwas geschütztere Lage dieser Teile im Mutterleib zurückgeführt wird. Noch geschützter liegen aber Brust, Bauch und Genitale, die deshalb auch nur in 3—4 % Deformitäten ausgesetzt sind. Verbildungen des Bauches und des Genitale konnte ich unter meinen Fällen überhaupt nicht beobachten.

Auffallend ist auch, daß es besonders weibliche Früchte sind, die von den Mißbildungen betroffen werden. Ein genaues Zahlenverhältnis kann nicht angegeben werden, da aus den Referaten oft das Geschlecht nicht hervorgeht. Weitaus am häufigsten kommt an den unteren Extremitäten der Klumpfuß vor. Des öfteren ist er gleichzeitig noch mit einem Pes valgus verbunden, so daß man angenommen hat, daß dabei ein ursächlicher Zusammenhang bestehen muß, indem die Fußsohle des Pes varus die Fußsohle des Pes valgus so verschiebt, daß dieser über die Fibulaseite nach außen zum Pes valgus gedreht wird.

Das ist aber nur Theorie. Die Fragen über die Ätiologie der Deformitäten ist im großen und ganzen noch ziemlich ungeklärt. Bei den meisten Autoren in früheren Zeiten stand das Fehlen von Fruchtwasser und der Raummangel im Brennpunkt der Anschauung über das Zustandekommen der Mißbildungen. Jedoch wies schon Olshausen darauf hin, daß man mit der Beurteilung, wie weit die geringe Menge von Fruchtwasser oder gar dessen Fehlen Einfluß haben kann, sehr vorsichtig sein muß, besonders, wenn schon der Fruchtsack geborsten und das Fruchtwasser abgeflossen war; denn dann wird es meist sehr schnell resorbiert. Hoehne vermutet, daß bei leerer Amnionhöhle keineswegs immer das Fruchtwasser abgeflossen sein muß, sondern oft infolge Schädigung des Amnion die Sekretion gestört ist. Den abnormen Druck, den dann die Eihaut auf den Embryo ausüben kann, glaubte er daraus ermessen zu können, daß man Fälle beobachten konnte, die das ungewöhnliche Vorkommen von Verwachsungen der kindlichen Oberfläche mit der Innenseite des Sackes aufwiesen, wobei sogar die Haare des kindlichen Körpers durch den Fruchtsack gedrungen waren.

Die Gestalt der Fruchtsackwandung und die oft ungleichmäßige Dicke der Muskulatur, die Umgebung der Frucht und die Einwirkung von Amnionsträngen und Darmschlingen wurden weiterhin für

das Entstehen solcher Deformitäten verantwortlich gemacht. In Gefrierschnitten des schwangeren Uterus hatte Braune zeigen können, daß auch der regelmäßig gestaltete Uterus am Ende einer Gravidität besonders an seiner Hinterwand durch die Wirbelsäule eine deutliche Einbuchtung erfährt. Man leitete nun daraus den Schluß ab, daß außer der Wirbelsäule und dem Becken auch die übrigen Teile, wie Blase, Uterus, Ovarien und Geschwülste derselben, ferner Mastdarm, ja selbst die höher gelegenen Darmabschnitte eine schädliche Einwirkung auf die ektopisch sich entwickelnde Frucht haben müßten.

Von ganz besonders hoher Bedeutung schien v. Winckel nicht die passive Einwirkung der Umgebung des Eies, sondern die aktive Tätigkeit der Tubenmuskulatur, der anfangs alle Eier, außer der Ovarial- und primären Schwangerschaft außerhalb des Uterus, ausgesetzt sind, auch wenn sie sich dann im weiteren Verlauf der Schwangerschaft extratubar entwickeln, dabei soll aber der Aufenthalt in der Bauchhöhle, so glaubte Hoehne die Foeten nicht immer vor Druckwirkungen schützen, wenn nämlich die für eine normale Entwicklung notwendigen Bewegungen nur unvollkommen sind und sich lediglich auf die Extremitäten beschränken. Eine aktive Tätigkeit der Tubenmuskulatur galt durch das Vorkommen von Tubaraborten, wie sie von Werth, Veit, Küstner u.a.m. schon ziemlich früh beobachtet worden waren, als bewiesen. Dabei war nicht nur bei ampullärer, sondern auch bei isthmischer Tubargravidität ohne Ruptur das Ovulum aus der Tube in die Bauchhöhle ausgestoßen worden. Als weiterer stützender Punkt wurde die Tatsache angesehen, daß Olshausen einen Fall anführen konnte, wo bei einer bestehenden Tubargravidität Mens VIII über 3 Wochen sich erstreckender, sich täglich mehrmals wiederholender Abgang von Fruchtwasser per vaginam beobachtet wurde. Bei der dann später durchgeführten Operation wurde kein Fruchtwasser mehr im Fruchtsack gefunden, ohne daß eine Rupturstelle des Sackes bemerkt werden konnte.

Diese Aktivität der Muskulatur hatte man schon viel früher bei dem graviden Uterus festgestellt und übertrug sie dann auf die Tubenmuskulatur. Es waren dies besonders Beobachtungen der Engländer Braxton Hicks, Playfair und Windle, die am graviden Uterus im Abstand von 5 bis 10 Minuten intermittierende Kontraktionen sehen konnten. Teils waren diese schmerzhaft, teils wurden sie von den Patientinnen überhaupt nicht wahrgenommen. Bumm machte die Beobachtung, daß unter der Betastung des Unterleibes einer graviden Frau der Uterus, den er zuerst als eine weiche Geschwulst gefühlt hatte, bei längerer Berührung infolge von Muskelkontraktionen härter wurde. Man zog daraus den notwendigen Schluß und sagte sich, daß der mechanische Reiz nicht von der berührenden Hand ausgelöst zu werden braucht, sondern Defäkation und Bauchpresse dasselbe bewirken können. Als typischen Beweis für den Einfluß der Muskelkontraktionen des Fruchtsackes

auf die in ihm enthaltene Frucht sah v. Winkel einen Fall an, wo das Kind eine Verschiebung und Abplattung der linken Schädel- und Gesichtshälfte aufwies. Bei einem Durchschneiden der Fruchtsackwand mitten in der Placentainsertion, wo die Placenta 5,8 cm dick war, ohne irgendwelchen Infarkt und nur Zottengewebe enthielt, sah er, daß dieselbe nach dem Innern des Lumens hin einen etwa handtellergroßen Buckel bildete, der genau in die Deformation des Schädels hineinpaßte. Da der Fruchtsack an dieser Stelle nach außen kugelrund war, konnte er unmöglich von außen eingedrückt worden sein. Weiterhin hatte man Fälle gesehen, bei denen nach frühzeitiger Ruptur des Tubarsackes der Foet teilweise durch den Riß hindurchgeschlüpft war und sich die Tube fest um den noch in dem Lumen steckenden Teil des Kindes kontrahiert hatte.

Wie weit diese Kontraktionen der Muskulatur auch heute noch Geltung haben, muß offen gelassen werden. Interessant sind dabei die Forschungen der Amerikaner Mall und Meyer. An frühzeitig abortierten Eiern hatten sie beobachtet, daß die Mißbildungen der Foete dabei viel häufiger waren, als es bei den ausgetragenen Kindern der Fall war. Dadurch angeregt, ließen sie im Experiment auf das Ei traumatische, chemische oder physikalische Reize einwirken und konnten genau dieselbe abnorme Beschaffenheit der Placenta zeigen, die sie bei den abortierten Eiern vorher schon wahrgenommen hatten. Die Verbildung der Placenta führten sie auf die vorzeitigen Lösungsvorgänge im Bereiche der Chorionzotten zurück und kamen zu der Ansicht, daß diese Lösung lokale und allgemeine Störungen in der Zirkulation der Placentargefäße und damit in der Ernährung des Embryo herbeizuführen geeignet ist. Überträgt man diese Theorie auf die Verhältnisse, wie sie bei der Extrauteringravidität sich finden lassen, so kann man sagen, daß das außerhalb des Uterus sich einnistende Ei durch die Tätigkeit der Muskulatur oder anderen mechanischen Reizen dauernd in Abortgefahr schwebt und nach Ansicht von Mall und Meyer dadurch in seiner Ernährung gestört ist, woraus Mißbildungen oder besser gesagt, Schädigungen des Eies entstehen können. Daraus würde sich aber wiederum die Folgerung ableiten lassen, daß die Deformitäten schon sehr früh am Embryo entstehen und nicht erst, wenn es zu einem Mißverhältnis von Frucht und Hülle gekommen ist. Man könnte dann von einer sekundären Keimschädigung sprechen.

In dieser Richtung ist es interessant, wie der Autor des Falles 20 die bei dem Kind festgestellten hochgradigen Mißbildungen zu erklären versucht, die in einer Verschiebung beider Gesichtshälften zueinander, einer Verkrümmung der Wirbelsäule, Verkürzung des rechten Beines und einigen Druck-Atrophien der Haut, sowie aus dem Vorhandensein von Auricularanhängen und Dermoidgeschwülste bestehen:

Nach Ansicht der Wiener Orthopädischen Universitätsklinik kann eine genaue Analyse der einzelnen Fehlbildungen hinsichtlich des Zeitpunktes und der Art ihrer Entstehung nicht gegeben werden.

Mit Sicherheit kann vielleicht nur die Druckatrophie der Haut auf das Oligohydramnion zurückgeführt werden. Für sehr wahrscheinlich hält es Zarfl, daß die hochgradige Schädelverbildung durch heftiges Angepreßtwerden des Kopfes an das Promontorium zustande kam, zumal sich die muldenförmige Eintiefung später allmählich besserte. Die Ätiologie der kompletten Hüftgelenksluxation, die in der Familie noch nie beobachtet ist, muß ungeklärt bleiben, möglich ist es, daß der Fruchtwassermangel zur Verstärkung dieser Luxation beigetragen hat.

Für die Anomalie des Brustwirbels, der Rippe und der Auricularanhängen wird man das Oligohydramnion, so meint der Autor, nicht verantwortlich machen können. Er schließt es aus der Tatsache, daß in der verkrümmten Brustwirbelsäule Keil- und Spaltwirbel vorhanden sind und eine Rippe ganz fehlt, eine andere schwer mißbildet ist. Das kann nicht die Folge einer etwa durch Fruchtwassermangel bedingten Druckwirkung sein, da es sich um schwere Defektbildungen von Wirbel und Rippen handelt. Diese Defekte weisen vielmehr darauf hin, daß es sich wahrscheinlich schon um eine im zweiten Embryonalmonat entstandene Fehlbildung handelt, also in einer Zeit der Entwicklung, in der das Skelett angelegt wird. Das gleiche kann man auch nach der Auffassung Zarfl für die Mißbildung des Hüftgelenks und der Auricularanhängen annehmen; denn das Auftreten solcher Anhänge weist immer darauf hin, daß zur Zeit der Umbildung der ersten Kiemenspalte in die grübchenförmige Anlage des äußeren Gehörganges Entwicklungsstörungen bestanden haben. Dabei sind die 6 Höckerchen in der Umrahmung der ersten Kiemenfurche, aus denen bei normaler Entwicklung die Ohrmuscheln entstehen, zum Teil abnorm verlagert und zu unregelmäßig gestalteten Hautanhängsel umgewandelt worden. Der Zeitpunkt, zu dem sich die Dermoide gebildet haben, ist ungewiß. Doch nach Zarfl muß angenommen werden, daß sie auch in die ersten Embryonalmonaten fallen, weil es unwahrscheinlich ist, daß es in der zweiten Hälfte des Embryonallebens noch zu einer so weitgehenden Entfaltung latenter Potenzen kommen kann, wie sie der Bildung von Dermoiden zugrunde liegen.

Die Entstehung der wesentlichen Fehlbildungen legt der Autor somit in die früheste Zeit des Embryonallebens. Er hält es für ausgeschlossen, daß sich zu dieser Zeit, also schon im zweiten Entwicklungsmonat, ein Fruchtwassermangel hätte geltend machen können, denn sonst hätte sich der Foet unmöglich weiter fortentwickelt. Deshalb glaubt er mit Recht annehmen zu dürfen, daß die Veränderungen keimplasmatisch bedingt sind, wobei er offen läßt, wie weit die Theorie von Mall und Meyer Anwendung finden kann.

Dieser Fall zeigt deutlich, auf welche Schwierigkeiten man auch heute noch bei dem Versuch, die Ätiologie der Mißbildungen zu erforschen, stößt. Die Verhältnisse scheinen so zu liegen, daß man für die Verbildungen des Kopfes, wie z. B. Verschiebungen von Knochenteilen zueinander, Impression des Schädels und Schräg-

stellung Raum- und Fruchtwassermangel verantwortlich machen kann. Das Zustandekommen der anderen Mißbildungen wird zweifellos in komplizierteren Vorgängen zu suchen sein, zumal wenn es sich um Deformitäten handelt, die auch verhältnismäßig häufig bei intrauterinentwickelten Kindern beobachtet werden, wie Klumphand, Klumpfuß, Hüftluxation usw., die heute zum größten Teil als erbbedingt angesehen werden.

So konnte Assun an Hand von 50 Stammbäumen, die auf das sorgfältigste aufgestellt und durchforscht waren, zeigen, daß beim Auftreten eines Klumpfußes immer schon vorher Mißbildungen in diesen Familien vorgekommen sind. Da sich das Leiden rezessiv vererbt, kann es sogar über 8 Generationen aussetzen, bis es wieder phänotypisch wird. Allerdings werden in solchen Familien dann auch noch andere Mißbildungen beobachtet.

Auf Grund dieser Untersuchungen schließt Assum den mechanisch entstandenen angeborenen Klumpfuß ebenso wie Lange völlig aus, auch wenn sich irgendwelche Schnürfurchen an den Unterschenkeln zeigen oder wenn ineinander verhakte Klumpfüße rein äußerlich den Verdacht erwecken könnten, daß diese Verhakung und dadurch der Klumpfuß nur durch Raummangel entstanden ist.

Wie weit man diese Kenntnis vom Klumpfuß auch auf den extrauterin entstandenen Klumpfuß oder überhaupt auf die Mißbildungen übertragen kann, muß offen gelassen werden.

Der selbst beobachtete Fall von Ektrauteringravidität, wobei der Foet ebenfalls einen Klumpfuß hat, sonst aber keinerlei Mißbildungen aufweist, gab Veranlassung, soweit es möglich war, einen Stammbaum beider Eltern aufzustellen, um gegebenenfalls eine endogene Ätiologie zu finden. Es ergab sich folgender Stammbaum:

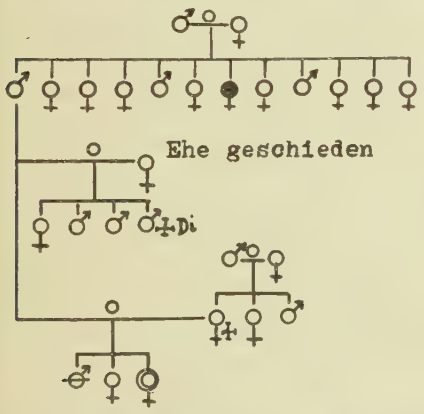

Erklärung der Zeichen:

= Kyphoskoliose
= Hörstummheit
= Klumpfuß
= verheiratet
= gestorben

Dabei stellt sich heraus, daß eine Schwester des Vaters eine Kyphoskoliose hat.

Den Eltern fiel es auf, daß das älteste Kind aus zweiter Ehe des Mannes, das jetzt 5 Jahre alt ist, nur wenig spricht und dann nur fast völlig unverständliche Laute hervorbringt, als ob im Kehlkopf ein Hindernis vorhanden sei.

Durch Herrn Prof. Dr. Eckert-Möbius, Direktor der Universitätsklinik für Ohren-, Nasen- und Halskrankheiten, Halle, dem ich an dieser Stelle nochmals meinen herzlichsten Dank für seine Bemühungen aussprechen möchte, wurde eine Untersuchung des Kindes durchgeführt, die folgendes Ergebnis hatte:

Nase: o. B.
Rachen und Kehlkopf: o B.
Ohren: Trommelfell beiderseits etwas blaß und leicht eingezogen. Keine Perforation, kein Sekret.

Auf laute Geräusche reagiert das Kind nur, wenn sie sich in unmittelbarer Nähe der Ohren befinden, die in einem Nebenzimmer erzeugten Tierlaute beachtet der Junge überhaupt nicht. Das Kind ist sehr schüchtern und kann leider nicht zum Sprechen gebracht werden. Herr Prof. Dr. Eckert-Möbius kommt auf Grund des Befundes und den Angaben des Vaters zu der Ansicht, daß es sich hierbei um eine zentral bedingte Hörstummheit handelt, die nie angeboren ist. Der Junge ist mit $1\frac{1}{2}$ Jahren angeblich aus ungefähr 1 m Höhe auf den Kopf gefallen. Damals bestand eine kurze Bewußtlosigkeit. Dieses Trauma wird man wohl dafür verantwortlich machen können.

Die Wassermann'sche Reaktion im Blut ist bei Vater und Kind negativ.

Aus den Ergebnissen der Familienforschung läßt sich nichts verwerten, was auf eine erbbedingte Klumpfußbildung sprechen könnte. Da aber das Kind keinerlei andere Mißbildungen noch dabei aufweist, ist es noch schwieriger, wie in dem Fall von Zarfl, eine bestimmte Erklärung über die Ursache abzugeben. Mit Rücksicht darauf, daß die Ernährung des Kindes im Mutterleib nur durch eine etwa fünfmarkstückgroße Placenta bedingt war, muß bei der Frage nach der Ätiologie auch an die Mitteilungen von Mall und Meyer gedacht werden, die die Mißbildungen der Foeten auf eine sekundäre Schädigung durch Nahrungsmangel zurückzuführen versuchen. Im übrigen muß die Entstehungsursache völlig offen gelassen werden.

Diese beiden Fälle zeigen deutlich, wie wenig erforscht noch die Ursache der Deformitäten bei extrauterinentwickelten Kindern ist. Doch gerade in der Gegenwart, wo wir bemüht sind, auch die letzten Rätsel der Entstehung von Mißbildungen zu lösen, muß man sich auch wieder mehr diesen Kindern widmen. Wenn auch bei einer Extrauteringravidität zweifellos die therapeutischen Fragen zum Wohle der Mutter im Vordergrund stehen, so muß man doch so weit kommen, daß jeder Fall von Mißbildungen genau durchforscht wird und eine genaue Familienanamnese erhoben wird. Besonders wertvoll wird die Untersuchung derjenigen extrauterinen Früchte sein,

die in den ersten Monaten ihrer Entwicklungszeit stehen, um vor allem die Frage beantworten zu können, wie weit Raum- und Fruchtwassermangel auszuschließen und andere Einwirkungen oder endogene Schädigungen des Keimes eventuell von viel größerer Bedeutung sind.

Zusammenfassung.

Die Zahl der lebensfähigen Fälle von Extrauteringravidität kann jetzt mit 349 Fällen angegeben werden. Ein größer Teil der Kinder, wohl mehr als 30 %, weisen erhebliche Mißbildungen auf, wobei der Kopf und die unteren Extramitäten weitaus am häufigsten betroffen werden. Die Ätiologie solcher Mißbildungen ist noch sehr zweifelhaft. Die Theorie, nach der Raum- und Fruchtwassermangel dafür verantwortlich gemacht werden, scheint in der neueren Zeit durch die Ansicht über die keimplasmatisch bedingten Deformitäten verdrängt zu werden. Welche Rolle dabei die Vererbung spielt, muß offen gelassen werden. Alle diese Fragen können nur gelöst werden, wenn jedem Fall einer Extrauteringravidität, zumal wenn die Frucht Mißbildungen aufweist, besondere Aufmerksamkeit geschenkt wird. Besonders wichtig werden die Untersuchungen von ganz jungen Embryonen sein, da bei etwa vorhandenen Mißbildungen hier am ehesten mechanische Einwirkungen ausgeschlossen werden können.

Am Schlusse meiner Arbeit ist es mir eine angenehme Pflicht, Herrn Professor Dr. Lindemann für die Überlassung des Themas sowie für die gegebenen Anregungen bei der Bearbeitung desselben meinen ergebensten Dank auszusprechen.

Literaturverzeichnis.

Assum: Untersuchungen über die Erblichkeit des angeborenen Klumpfußleidens. Zschr. f. Orthop. Bd. 65, S. 1—42, Jg. 1936.

Dehler: Ein Fall von ausgetragener Extrauteringravidität mit lebendem Kind. Mschr. Geb. Bd. 68, S. 314 ff., Jg. 1925.

v. Giesen: Über ausgetragene Extrauteringravidität mit lebendem Kind. Diss. Köln 1933.

Hellmann, A. M. and Simon, H. J.: Full Term intraabdominal Pregnancy; The Americ. Journ. of Surgery. Bd. XXIX. Jg. 1935.

Hoehne: Die ektopische Schwangerschaft; in Halban u. Seitz: Die Biologie und Pathologie des Weibes.

Lange, M.: Erbbiologie der angeborenen Körperfehler. Stuttgart 1935. Ferdinand Enke.

Luxemburger: Zur Kasuistik der vorgeschrittenen Uteringravidität mit lebendem Kind. Diss. Straßburg 1901.

Mall and Meyer: Carnegie contributions to Embryologie, Chapter VII. 12 Nr. 56, Jg. 1921.

Sittner: Arch. Gyn. Bd. 64, S. 526 ff. Jg. 1901.

v. Winckel: Atlas über die Mißbildungen von ektopisch entwickelten Früchten und deren Ursachen. Bergmann, Wiesbaden 1902.

Verzeichnis der Fälle von Extrauteringravidität mit mißbildetem, lebenden Kind, von 1933—1936.

1. Allen, E.: ref. Ber. Gyn. **25**, 419 (1934).
2. Arndt: ref. Ber. Gyn. **30**, 704 (1935/36).
3. Boogart, H. S.: ref. Ber. Gyn. **31**, 480 (1936).
4. Budagjan: ref. Ber. Gyn. **26**, 284 (1934).
5. Buhigas, S.: ref. Ber. Gyn. **30**, 287 (1935/36).
6. — ref. Zbl. Gyn. Nr. 11, 653 (1937).
7. Chanina-Gaiduk: ref. Ber. Gyn. **26**, 284 (1934).

8. Clemente: ref. Ber. Gyn. **26**, 42 (1934).
9. Chanina-Gaiduk: Mschr. Geb. **94**, 22 ff. (1933).
10. Daniachij: ref. Ber. Gyn. **26**, 205 (1934).
11. Eisaman and Ziegler: ref. Ber. Gyn. **30**, 643 (1935/36).
12. Hoffström: ref. Ber. Gyn. **30**, 66 (1935/36).
13. — ebenda.
14. Hosking: ref. Ber. Gyn. **29**, 526 (1934).
15. Jeanneny: ref. Ber. Gyn. **25**, 419 (1934).
16. Kurzok, J.: Extrauteringravidität am Ende der Schwangerschaft mit lebendem Kind. Hamburg Diss. 1934.
17. Low: ref. Ber. Gyn. **27**, 205 (1934).
18. Maletzky: ref. Ber. Gyn. **27**, 62 (1934).
19. Pelkonen: ref. Ber. Gyn. **28**, 63 (1934).
20. Piccioli: ref. Ber. Gyn. **31**, 639 (1936).
21. Posner: ref. Ber. Gyn. **30**, 705 (1935).
22. Scipiades: Arch. Gyn. **156**, 217 (1934).
23. Sheel: Brit. med. J. Nr. 3836, 62 ff. (1934).
24. Shimomura, H. u. K. Moriwaki: ref. Ber. Gyn. **31**, 154 (1936).
25. Szenteh: ref. Ber. Gyn. **27**, 718 (1934).
26. Szlank: ref. Ber. Gyn. **25**, 248 (1934).
27. Spakman: ref. Ber. Gyn. **26**, 419 (1934).
28. Tietze: Mschr. Geb. **97**, 153 (1934).
29. Varschawsky: ref. Ber. Gyn. **29**, 55 (1934).
30. Ware: ref. Ber. Gyn. **27**, 570 (1934).
31. Woods: ref. Zbl. Gyn. Nr. 11, 653 (1937).
32. Zarfl: Zschr. Kinderheilk. **57**, 505 ff. (1935).

Lebenslauf.

Am 12. August 1911 wurde ich, Eugen Lelling, zu Ludwigshafen a. Rh. als Sohn des Technikers Eugen Lelling und seiner Ehefrau Elisabeth geb. Laudenklos geboren. In Merseburg, wohin meine Eltern verzogen sind, bestand ich Ostern 1932 die Reifeprüfung am Staatlichen Domgymnasium.

Danach begann ich in Jena Medizin zu studieren und bestand dort im Herbst 1934 die ärztliche Vorprüfung. In Halle und Leipzig setzte ich dann das Studium fort und bestand im Herbst 1937 in Leipzig die ärztliche Hauptprüfung. Zur Zeit bin ich als Medizinalpraktikant an der Medizinischen Universitätsklinik zu Leipzig tätig.